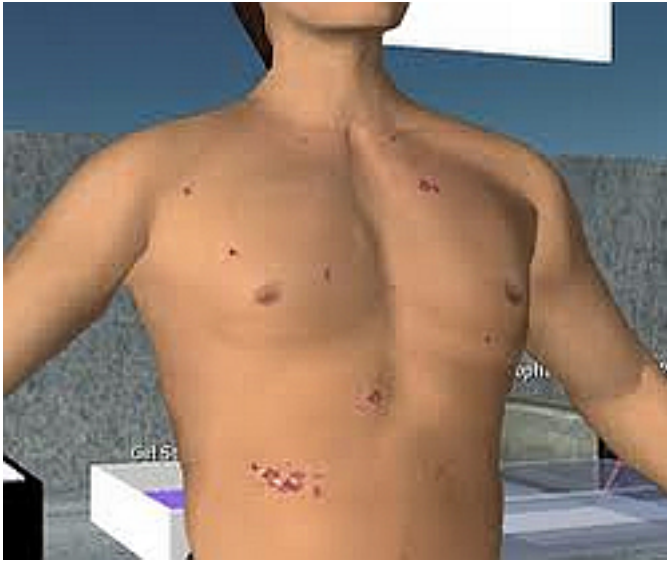


Kaposi-szarkóma - A figyelemre méltó jelek



A Kaposi szarkóma egy rosszindulatú kötőszöveti daganat, melyet a magyar származású Kaposi Mór írt le 1872-ben. Hátterében a bőr és a belső szervek hajszálereinek és az azokat körülvevő kötőszöveti sejteknek rosszindulatú érburjánzása áll.

A Kaposi-szarkóma kialakulásában feltételezik a Human Herpesz Vírus-8 (HHV-8) szerepét. Az immunrendszer legyengült állapota hajlamosít a kialakulására. Az esetek többségében idős férfiakon jelentkezik.

Kezdetben a végtagokon és az arcon szimmetrikusan panaszt nem okozó barnásvörös vagy kékeslila kis foltok jelennek meg. Ezek lassan növekednek, összefolynak és fájdalmas, nagyobb gyulladt területeket hoznak létre, melyek könnyen kisebbednek egy kisebb sérülés kapcsán is.

A bőr mellett körülbelül 10 százalékban belső szervi tünetek is lehetnek, leggyakrabban az emésztőtraktus vagy a máj területén.

Viszonylag gyakran a szájnyálkahártyán észlelhetőek az első tünetek, melyre ilyenkor fogászati kezelés kapcsán derülhet fény. Belsőszervi érintettség esetén bizonytalan hasi panaszok hívhatják fel a figyelmet a daganatra.

Néhány beteg esetében nyiroködéma jön létre amiatt, hogy a túlburjánzó daganatos sejtek összenyomják a nyirokereket.

[Tovább>>](#)